

# Esplâncnologia das aves

Texto de apoio às aulas de Anatomia II  
Curso de Medicina Veterinária da Universidade de Évora

Ricardo Romão [rjromao@uevora.pt](mailto:rjromao@uevora.pt)

Universidade de Évora – Departamento de Zootecnia  
Apartado 94 7002-554 Évora, Portugal

## ÍNDICE

1. Aparelho digestivo .....	2
1.1 Cavityde oral e faringe .....	2
1.2 Língua .....	4
1.3 Esófago .....	4
1.4 Estômago.....	5
1.5 Intestino delgado.....	6
1.6 Intestino grosso .....	6
1.7 Glândulas anexas .....	7
1.7.1 Fígado .....	7
1.7.2 Pâncreas .....	8
1.7.3 Baço .....	8
1.8 Cloaca .....	8
2. Aparelho respiratório .....	8
2.1 Cavityde nasal e narinas .....	8
2.2 Laringe .....	9
2.3 Traqueia .....	10
2.4 Siringe.....	10
2.5 Pulmões.....	11
3. Aparelho urinário .....	13
3.1 Rim.....	13
3.2 Ureter .....	13
4. Aparelho reprodutor masculino.....	14
5. Aparelho reprodutor feminino .....	15
5.1 Cloaca .....	17
5.2 Anatomia do ovo.....	17
5.2.1 Disco germinativo, blastidisco, cicatrícula ou galadura .....	17
5.2.2 Gema .....	17
5.2.3 Membrana da gema ou oolema .....	18
5.2.4 Albúmen (ou clara) .....	18
5.2.5 Membranas da casca .....	19
5.2.6 Casca do ovo .....	19
5.2.7 Cutícula.....	19
6. Bibliografia .....	19

## 1. Aparelho digestivo

### 1.1 Cavidade oral e faringe

A cavidade oral forma uma cavidade comum com a faringe devido à ausência de palato mole: é a **orofaringe**.

Os lábios e os dentes estão ausentes, sendo substituídos pelo bico, duro e queratinizado, que cobre a boca dorsal e ventralmente. O bico córneo superior cobre o incisivo e estende-se caudalmente aos maxilares. O bico córneo inferior cobre os ossos da mandíbula.

No pato e no ganso os bordos do bico apresentam lâminas córneas membranosas, dispostas transversalmente, que formam com a língua um sistema de filtração (Figura 3).

No pinto recém-nascido existe uma estrutura epitelial queratinizada na porção dorsorostral do bico, que se chama de “dente do ovo”, e que é utilizada no fim da incubação para quebrar a casca do ovo; esta estrutura depois desaparece.

O tecto da cavidade oral é formado pelo palato duro incompleto, que apresenta na sua porção mais caudal uma fenda (coana) que estabelece a comunicação com a cavidade nasal; esta fenda é estreita e longa rostralmente e larga e mais curta caudalmente (nº 8, Figura 1).

A mucosa apresenta várias cristas e papilas. As cristas estendem-se longitudinalmente no palato; no terço rostral deste existe uma curta crista mediana e na porção mais caudal, duas cristas laterais, uma esquerda e outra direita.

As papilas do palato dirigem-se caudalmente e a maioria dispõe-se em curtas fileiras transversais, próximo da linha média, medialmente às cristas laterais. A fileira mais caudal é mais desenvolvida e estende-se entre a junção das partes estreita e larga da fenda palatina e a crista lateral.

Na submucosa do palato há pares de glândulas salivares maxilares e palatinas. As maxilares localizam-se próximo da linha média, na parte rostral. As palatinas distribuem-se em dois grupos: lateral e medial, estando dispostas longitudinalmente em cada lado da fenda do palato.

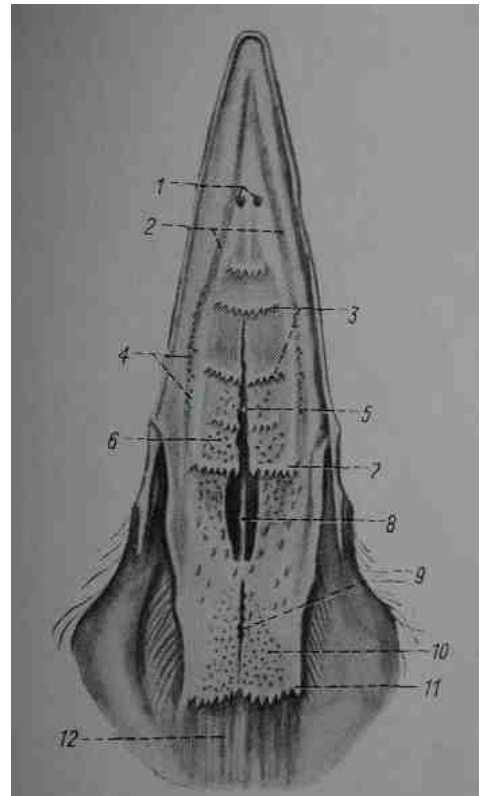


Figura 1: tecto da cavidade oral e orofaringe da galinha (adaptado de Schwarze e Schröder, 1970).

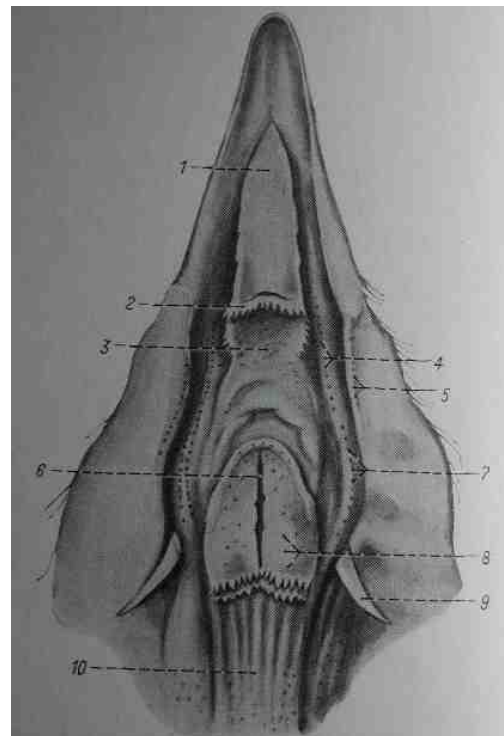


Figura 2: assoalho da boca e orofaringe da galinha. Adaptado de Schwarze e Schröder, 1970).

Na zona muito reduzida das bochechas encontram-se as glândulas salivares dos ângulos da

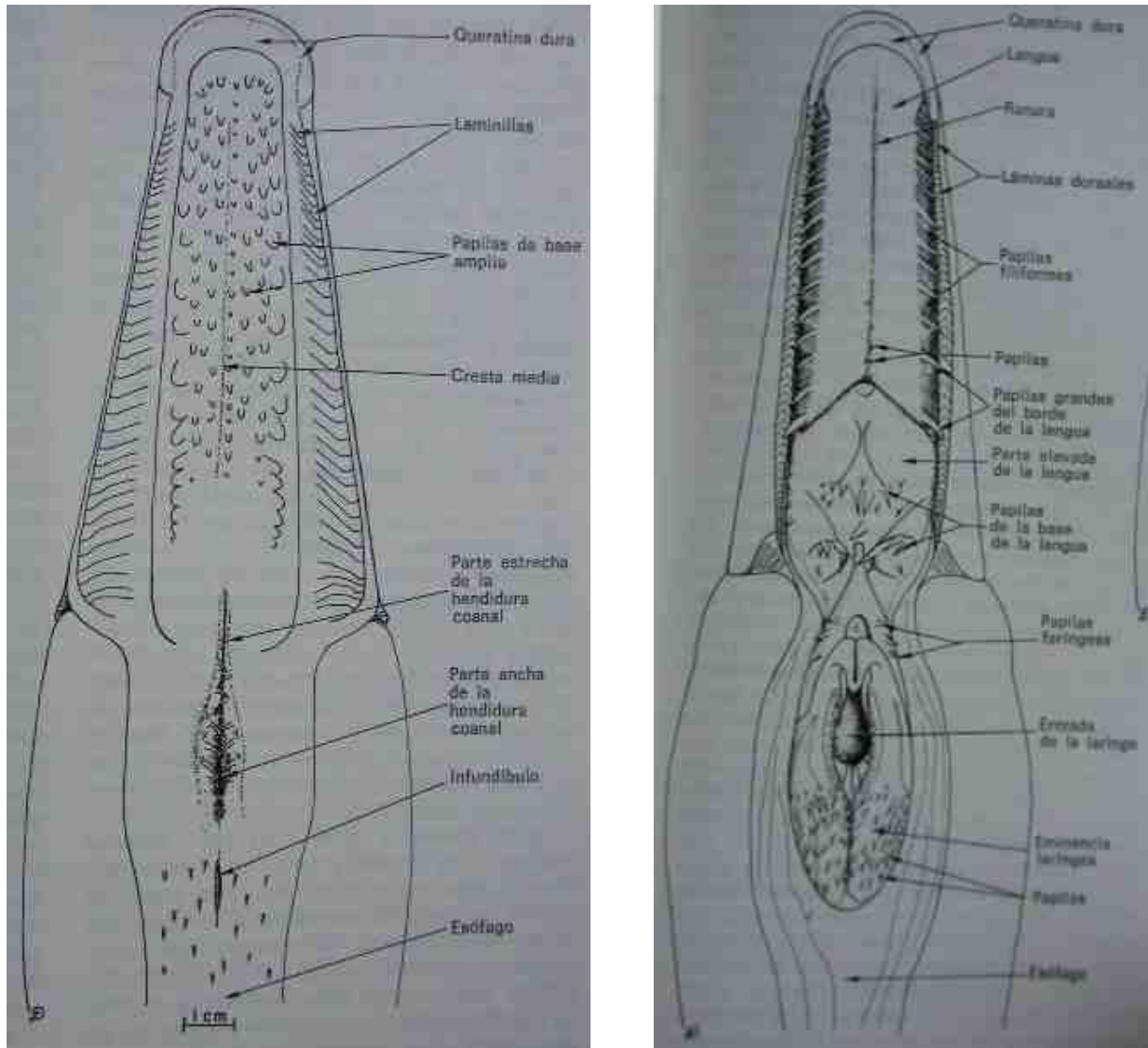


Figura 3: Assoalho da cavidade oral e faringe do ganso doméstico. (Adaptado de McLelland, 1998).

boca.

Cobrindo a face dorsal da maioria do assoalho está a parte livre da língua, com o frénulo da língua, que se estende até à sua face ventral. Na submucosa do assoalho da orofaringe estão as glândulas salivares mandibulares rostrais, pares.

O tecto da faringe é dividido por uma abertura longitudinal — a **fenda infundibular** —, que é a abertura comum das tubas auditivas direita e esquerda, e que conduz para a cavidade infundibular (9, Figura 1).

Na submucosa do tecto da faringe existem glândulas salivares esfenopalatinas, estando as suas aberturas distribuídas lateralmente à fenda infundibular.

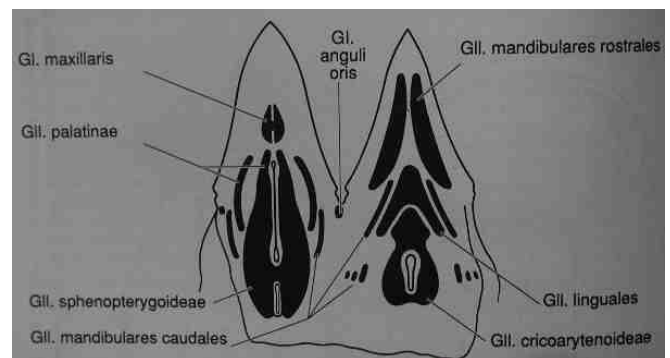


Figura 4: Glândulas salivares da cavidade oral e faringe do galo (adaptado de ICAAN, 1993)

## 1.2 Língua

O assoalho rostral da faringe é formado principalmente pela raiz da língua, que é fixa. A parte livre da língua é rígida e triangular e repousa no assoalho da boca.

Na face dorsal da língua há rostralmente um sulco mediano e caudalmente estão as papilas linguais, exclusivamente do tipo filiforme, que se dispõem principalmente numa linha transversal.

O esqueleto da língua é formado pelo aparelho hioideu.

O epitélio estratificado da língua é queratinizado nalgumas zonas, assemelhando-se ao da unha; na zona da base este apresenta corpúsculos gustativos, diferentes dos dos mamíferos.

No pato e no ganso existem nos bordos laterais da língua papilas que se adaptam e situam nos sulcos existentes nos bordos do bico e têm como função filtrar e reter partículas alimentícias da água.

Na língua existem ainda as glândulas salivares linguais rostrais, pares, estas na parte livre e a glândula lingual caudal, ímpar e situada na parte dorsal da base da língua, medianamente.

A laringe forma uma elevação (elevação laringea), caudalmente à base da língua, próximo da qual estão as glândulas salivares laríngeas.

Na submucosa do assoalho e paredes laterais da faringe encontram-se as glândulas salivares submandibulares caudais, pares.

## 1.3 Esófago

O esófago situa-se entre a orofaringe e o estômago.

O esófago cervical localiza-se entre os músculos cervicais e a traqueia, indo depois colocar-se mais à direita, retornando à linha média na entrada do tórax. Nesta zona a sua parede ventral dilata-se para formar o papo, que se apoia nos músculos peitorais e na pele e cuja função é acumular alimentos quando o estômago está cheio. Por outro lado, nos pombos em final de incubação e 1 ou 2 semanas depois o papo serve também para formar um líquido que é o “leite do papo”, constituído por células descamadas carregadas de lípidos, para alimentação das crias.

No papo das aves granívoras os alimentos sofrem um processo de amolecimento, imbibição e pré-digestão, graças à secreção das glândulas salivares, das glândulas esofágicas e mucosas do papo e também porque o suco gástrico pode chegar ao papo.

Este órgão na galinha é unilateral ou ímpar (direito); no pombo tem dois grandes sacos simétricos e no pato e ganso apresenta uma dilatação fusiforme com abundantes glândulas.

O esófago torácico é mais curto que o cervical e localiza-se dorsalmente à traqueia e à base do coração e estreita-se na porção mais caudal.

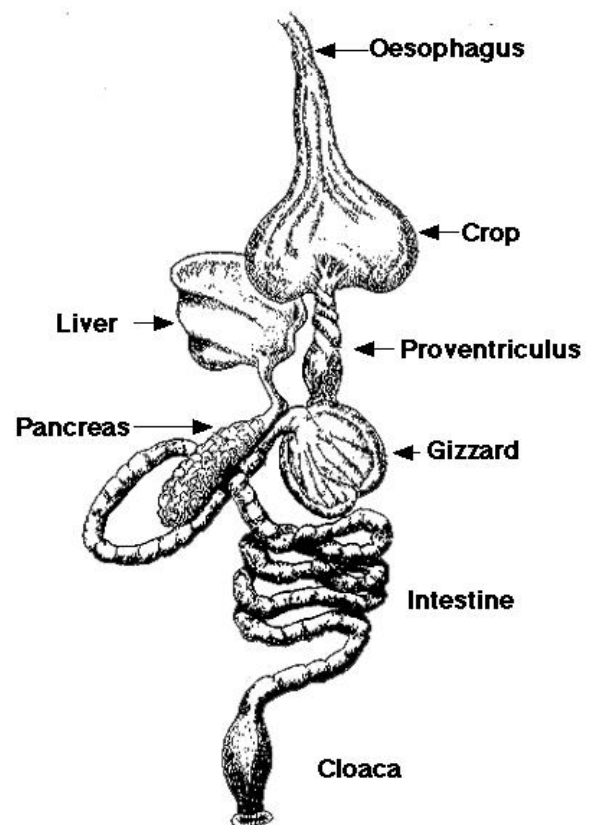


Figura 5: Porções do aparelho digestivo no galo doméstico.

As superfícies internas do esôfago e do papo possuem pregas longitudinais, onde se abrem diversas glândulas mucosas. Na junção com o pró-ventrículo existe uma **tonsila esofágica** (acumulação de tecido linfóide)

#### 1.4 Estômago

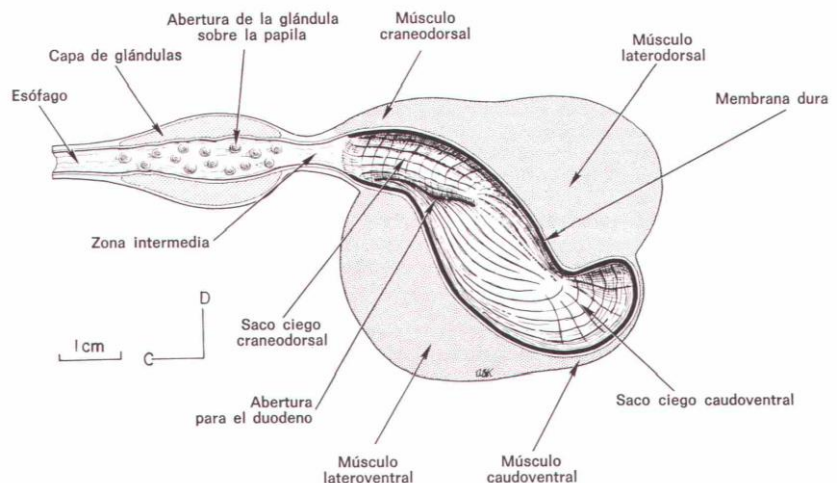
O estômago das aves é dividido em duas porções (Figura 6):

Estômago glandular — **pró-ventrículo**

Estômago muscular — **moela**

O pró-ventrículo é um órgão alongado, fusiforme, direccionado cranio-caudalmente e ventralmente e um pouco para a esquerda.

Na junção com a moela apresenta uma constrição denominada **istmo**. A sua mucosa está revestida por epitélio secretor de muco e apresenta numerosas projecções — as **papilas** —, nas quais se abrem os ductos excretores das glândulas multilobulares, cuja função é a produção de HCl e pepsina. Em volta das papilas existem pregas e sulcos dispostos concentricamente.



**Figura 6: Secção longitudinal do estômago do galo. Notar a divisão em proventrículo (à esquerda) e moela (à direita) (adaptado de McLelland, 1998).**

Quanto à moela, é uma estrutura muscular de forma biconvexa, apresentando uma porção proximal ou corpo e os **sacos cegos craneodorsal e caudoventral**, localizados nas duas extremidades do órgão. O estômago glandular abre-se no saco cego craneodorsal, próximo do qual se encontra o óstio duodenal.

A parede da moela é muito espessa. A sua superfície interna está revestida por uma **cutícula** ou membrana formada por proteínas e glícidos e que é segregada pelas células da mucosa, que é extremamente rijá, assemelhando-se a queratina. Na zona do corpo da moela esta membrana é espessa e apresenta numerosas pregas longitudinais. Ao nível dos sacos cegos a membrana é mais fina e as pregas são longitudinais e transversais.

O estômago muscular é formado por quatro músculos lisos:

No corpo são dois, espessos e com fibras de orientação circular:

**músculo lateral dorsal**

**músculo lateral ventral**

Nos sacos cegos existem outros dois músculos, menos espessos e que apresentam uma camada interna de orientação longitudinal e uma camada externa de orientação circular.

**músculo intermédio craneodorsal**

**músculo intermédio caudoventral**

Pela acção poderosa destes músculos os alimentos são triturados, com o auxílio de pequenas pedras que as aves ingerem, numa acção semelhante à trituração efectuada pelos dentes nos mamíferos domésticos.

### 1.5 Intestino delgado

O intestino delgado é formado por duodeno, jejuno e ílio.

O **duodeno** (nº 14, Figura 7) corresponde à primeira porção e dirige-se caudalmente, desde a superfície direita da moela e dispõe-se em duas ansas, formando um U, estando a união duodenojejunal em contacto novamente com a moela. Entre as duas ansas encontra-se o pâncreas.

Os ductos pancreáticos e os ductos hepáticos abrem-se próximo uns dos outros, no extremo distal do duodeno.

O **jejuno** (nº 15, Figura 7) forma ansas móveis e curtas, ao longo do mesentério, sendo a sua parede muito delgada. Nota-se no jejuno um remanescente da

ligação do intestino com a vesícula vitelina — o **divertículo vitelino ou divertículo de Merckel** —, presente em 60% das aves e mais evidente nos jovens, já que a vesícula vitelina persiste na cavidade corporal após a eclosão para nutrir o pinto nos primeiros dias de vida.

No seguimento do jejuno encontra-se o **íleo**, considerado-se a sua delimitação o divertículo vitelino ou o nível correspondente dos vértices dos cegos (nº 17, Figura 7).

### 1.6 Intestino grosso

O intestino grosso das aves compõe-se por dois cecos e pelo cólon (também designado por alguns autores por recto), que desemboca na cloaca.

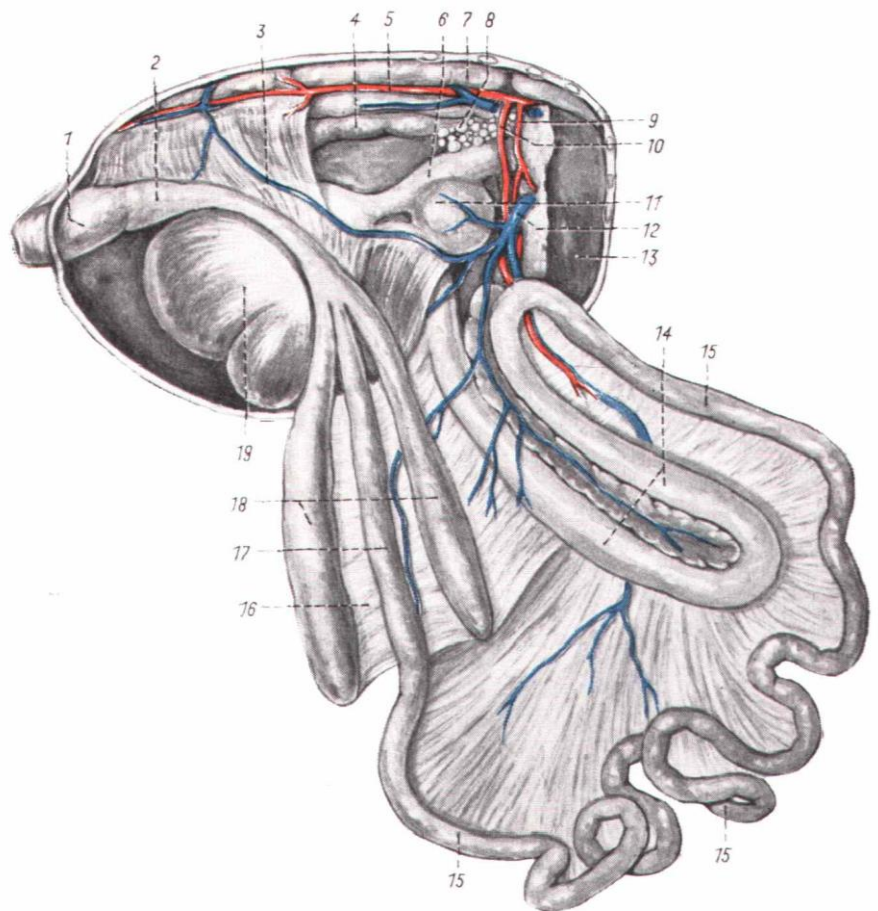


Figura 7: Aparelho digestivo da galinha (adaptado de Schwarze e Schröder, 1970).

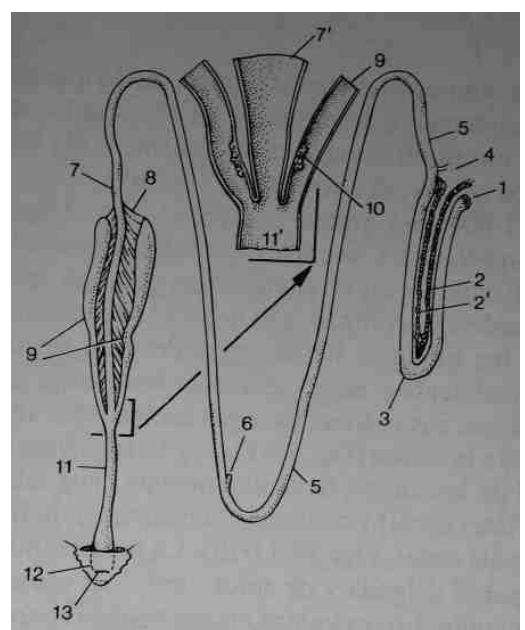


Figura 8: Porção do intestino delgado, com particular detalhe da união ileo-cecal (adaptado de Dyce *et al.*, 1999).

Os cecos são muito longos no galo (14 a 23,5 cm), originam-se ao nível da junção ileo-cólica e ligam-se ao íleo pelos ligamentos ileocecais. A sua função está ligada à degradação da celulose.

Os cecos após a sua origem dirigem-se cranialmente e depois dobram-se, estando as suas extremidades cegas colocadas junto à cloaca.

A porção mais proximal do ceco apresenta uma camada muscular que alguns autores consideram um esfíncter. Também nesta zona proximal se encontra em cada ceco uma tonsila cecal (tecido linfóide) (nº 10, Figura 8).

As aves passeriformes e os pombos têm cecos muito curtos e nas aves psitacídeas estes estão ausentes.

O cólon é muito curto (8 a 11 cm), estendendo-se até ao *coprodeum* da cloaca.

## 1.7 Glândulas anexas

### 1.7.1 Fígado

O fígado é de cor vermelha escura, excepto no período de incubação e nas duas semanas após a eclosão, alturas em que a sua coloração é amarela, devido aos pigmentos procedentes do vitelo,

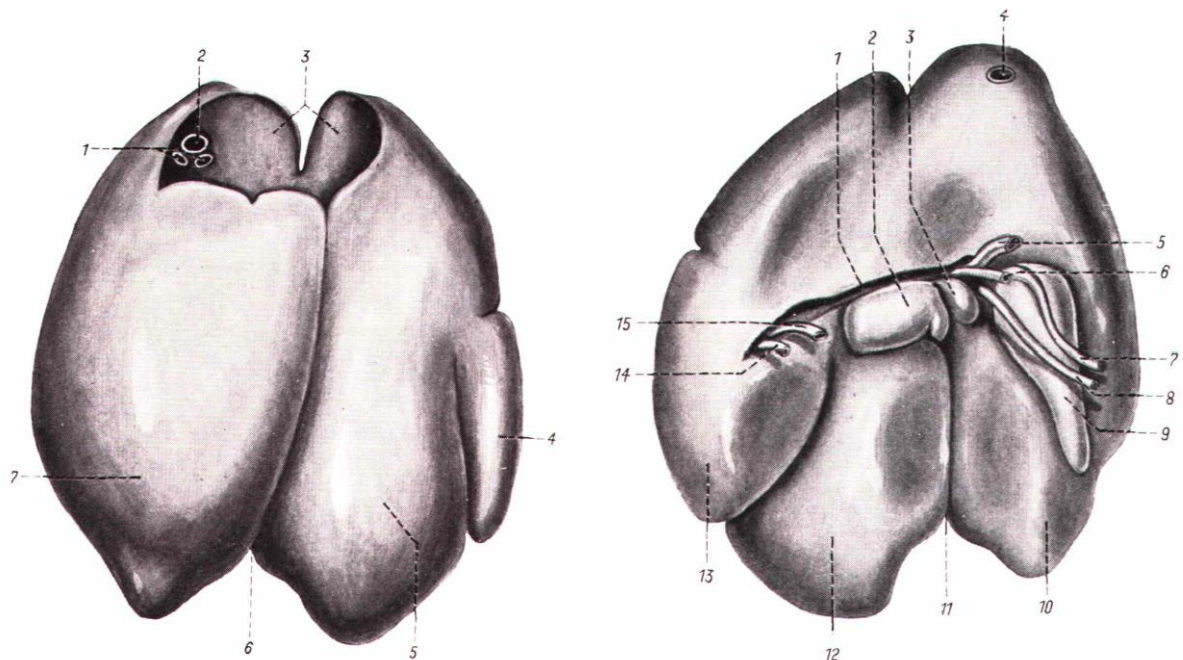


Figura 9: Aspecto do fígado de galinha. À esquerda face parietal e à direita face visceral. Na figura da esquerda nota-se a lobação em lobo direito e esquerdo, este último dividido. À direita, na face visceral nota-se também a presença da visícula biliar (adaptado de Schwarze e Schröder, 1970).

que continuam a ser absorvidos. De um modo geral tem consistência friável.

O fígado possui dois lobos (direito e esquerdo). O lobo direito é maior e junto a este encontra-se a vesícula biliar, de contorno fusiforme. O lobo esquerdo está dividido por uma fissura cranial no seu bordo caudal.

A drenagem do fígado faz-se por dois ductos, procedentes cada um de um dos lobos e que desembocam no extremo distal do duodeno.

No o lado direito existe um **ducto hepatocístico**, que provém do lobo direito e termina na vesícula biliar, continuando-se por um **ducto cistoentérico**, que vai desta última até ao duodeno. No lobo esquerdo temos apenas em **ducto hepatoentérico**.

Nalgumas aves não existe vesícula biliar, como é o caso do pombo e do piriquito.

### 1.7.2 Pâncreas

O pâncreas tem uma cor amarelo claro ou avermelhada e está situado entre as duas ansas do duodeno, apresentando dois lobos (ventral e dorsal). Por vezes considera-se um terceiro lobo numa das partes do lobo ventral.

A drenagem do pâncreas faz-se na porção distal do duodeno, através de 2 ou 3 ductos excretorios.

### 1.7.3 Baço

O baço não faz parte do aparelho digestivo, mas é aqui descrito pela estreita relação com este. Situa-se na superfície direita, na junção do pró-ventrículo com a moela. No galo tem cor vermelho arroxado, é redondo, com diâmetro de cerca de 2 cm. Nas outras aves tem forma variada: triangular no ganso e pato; oval no pombo.

## 1.8 Cloaca

A cloaca é um órgão comum aos aparelhos digestivo, urinário e genital e consiste de 3 compartimentos: *coprodeum*, *urodeum* e *proctodeum* e será descrito aquando da descrição do aparelho genito-urinário.

## 2. Aparelho respiratório

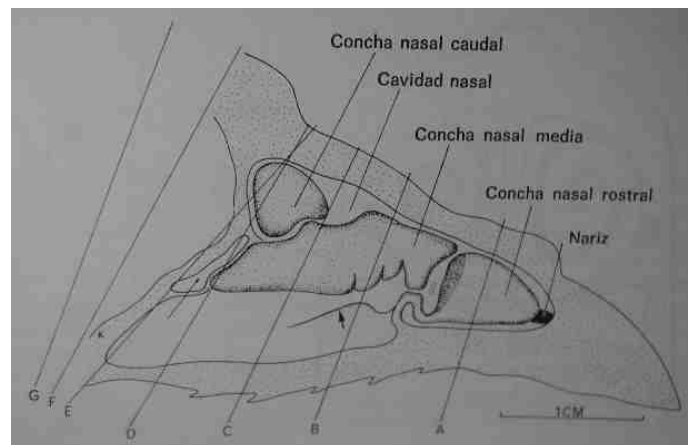
### 2.1 Cavidade nasal e narinas

Os orifícios nasais (narinas) são duas fendas alongadas situadas na valva superior do bico, limitadas dorsalmente por uma prega de pele cornificada denominada opérculo.

A cavidade nasal tem o formato aproximado de um cone, com o ápice dirigido rostralmente, dividida em três compartimentos: vestibular (mais rostral), respiratório (médio) e olfatório (mais caudal), cada um dos quais apresenta uma concha nasal, respectivamente: concha nasal rostral, média (a maior) e caudal.

A concha nasal caudal contém um divertículo que é o seio infraorbitário, situado numa posição rostroventral ao olho.

A abertura para a orofaringe faz-se pelo **óstio da coana**, apresentando a forma de uma fenda rostral e uma parte caudal triangular; nas aves em que existe esta comunicação, o óstio da coana fecha-se quando o tecto da faringe é estimulado durante a deglutição.



**Figura 10: Corte mediano da cavidade nasal da galinha (adaptado de King, 1998b).**



Próximo do ângulo medial do olho, debaixo da pele, de ambos os lados, existe uma **glândula nasal** (que não existe no pombo), cujo ducto surge da sua porção rostral, para atingir a parte ventral do septo nasal, abrindo-se na extremidade caudal da concha nasal rostral; como função, julga-se que serve para humidificar as fossas nasais durante o voo.

O **ducto nasolacrimal**, proveniente do olho, origina-se pela confluência do ducto lacrimal dorsal e do ducto lacrimal ventral, abrindo-se pelo óstio nasolacrimal no assoalho do compartimento médio.

## 2.2 Laringe

A laringe das aves difere em constituição da dos mamíferos domésticos. Nas aves a laringe tem somente intervenção na respiração, evitando a entrada de corpos estranhos para o interior da traqueia, a abertura da glote durante a inspiração. A laringe não intervém na produção de voz, mas apenas na sua modulação.

A laringe abre-se no pavimento da faringe, através de uma fenda longitudinal —o ádito da laringe ou glote—, que se prolonga caudalmente pela fissura laríngea. A elevação da laringe para a

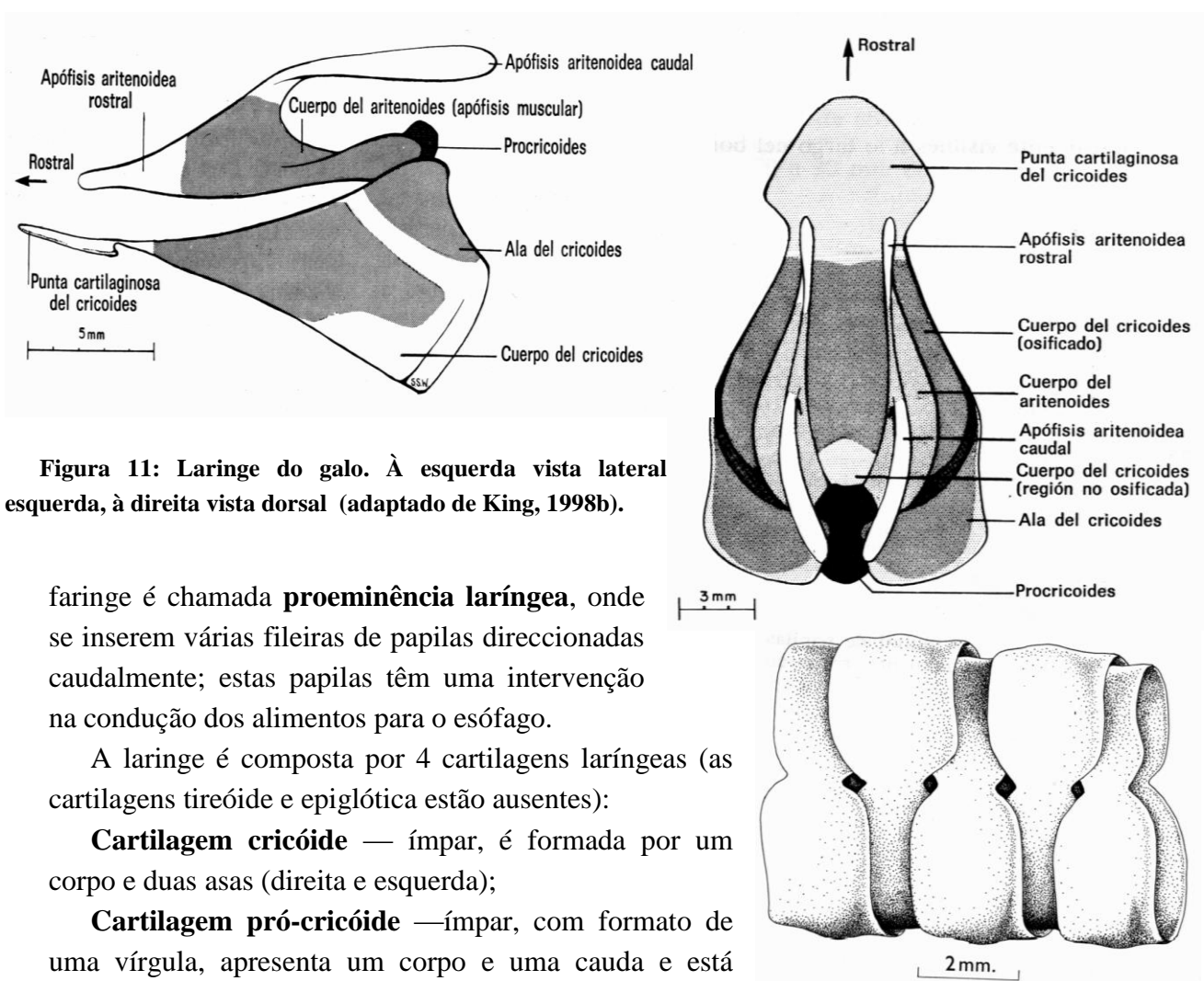


Figura 11: Laringe do galo. À esquerda vista lateral esquerda, à direita vista dorsal (adaptado de King, 1998b).

faringe é chamada **proeminência laríngea**, onde se inserem várias fileiras de papilas direcionadas caudalmente; estas papilas têm uma intervenção na condução dos alimentos para o esófago.

A laringe é composta por 4 cartilagens laríngeas (as cartilagens tireóide e epiglótica estão ausentes):

**Cartilagem cricóide** — ímpar, é formada por um corpo e duas asas (direita e esquerda);

**Cartilagem pró-cricóide** — ímpar, com formato de uma vírgula, apresenta um corpo e uma cauda e está quase totalmente ossificada no adulto;

**Cartilagens aritenóides** — pares, formadas por um corpo (que se ossifica no adulto), um processo rostral e um processo caudal.

Figura 12: Representação da relação entre as cartilagens da traqueia do galo (adaptado de King, 1998b).

A laringe apresenta numerosos ligamentos e músculos.

### 2.3 Traqueia

A traqueia está imediatamente a seguir à laringe e une-a à siringe. Dispõe-se junto ao esófago, inicialmente ventral e na linha média; depois passa para o lado direito e na zona da entrada do peito novamente para a linha média, estando o papo à sua direita.

Ela é formada por um conjunto de anéis cartilagueiros (108 a 126), que nalgumas aves se ossificam com a idade ( no galo, no pato e no ganso), e que estão dispostos com uma engrenagem particular (Figura 12). O diâmetro da traqueia diminui progressivamente.

### 2.4 Siringe

A siringe é o órgão vocal das aves. Situa-se a seguir à traqueia, na zona de ramificação para os brônquios esquerdo e direito. É formada por cartilagens craniais (4 no macho e 3 na fêmea) no

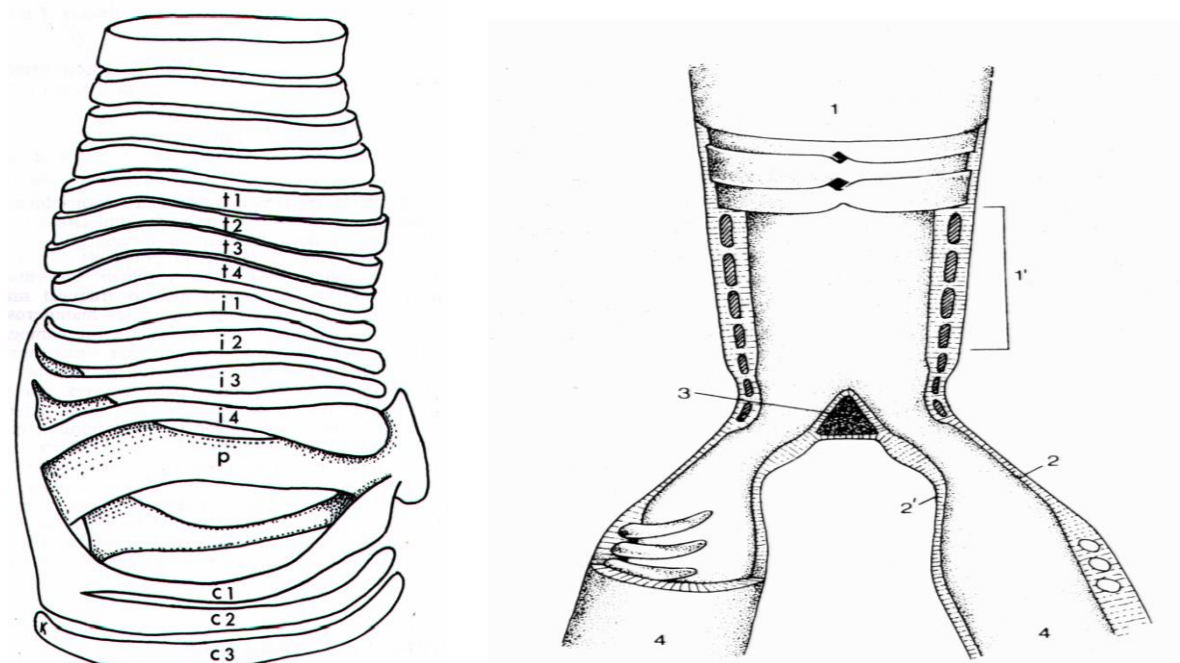


Figura 13: Constituição da siringe no galo. À esquerda estrutura tridimensional e à direita corte longitudinal (adaptado de Dyce *et al.*, 1999 e de King, 1998b).

seguimento das cartilagens traqueais (t, Figura 13), pelo pessão (p, Figura 13), uma estrutura ímpar em forma de cunha na separação dos dois brônquios, por 4 cartilagens intermédias (i, Figura 13) e por cartilagens caudais (c, Figura 13) (meios anéis bronquiais).

O som é produzido pela passagem do ar da expiração e pela vibração de duas membranas: a **membrana timpânica interna** e a **membrana timpânica externa**, que formam as paredes da siringe.

No pato e no ganso machos a siringe apresenta uma bolha timpaniforme que é uma expansão da siringe no

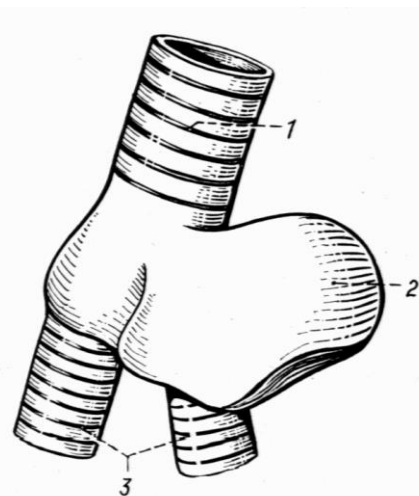


Figura 14: Ampola timpaniforme na siringe do pato macho (adaptado de Schwarze e Schröder, 1970)

lado esquerdo, que provoca a ressonância dos sons produzidos (Figura 14).

Nas aves cantadoras existem uma série de músculos na siringe envolvidos no canto.

## 2.5 Pulmões

Os pulmões das aves são relativamente pequenos, de cor avermelhada, de consistência esponjosa e situam-se na cavidade visceral, por baixo das costelas e como estão muito juntos a estas apresentam impressões profundas nas zonas de contacto.

Nas aves não existe um diafragma como nos mamíferos domésticos e também não existe pleura, não havendo praticamente expansão dos pulmões.

A fisiologia da respiração das aves é muito diferente da dos mamíferos, o que vai ter repercussões anatómicas, essencialmente pela existência de:

- diferente estrutura bronquiolar, com diferente circulação de ar nos pulmões;
- existência de sacos aéreos.

Estas diferenças vão permitir às aves dispor de um sistema respiratório muito mais eficiente que o dos mamíferos. Nas aves a área da superfície de intercâmbio, por volume unitário de tecido de intercâmbio é pelo menos 10 vezes maior que nos mamíferos.

Após a siringe surgem os **brônquios principais direito e esquerdo**, que penetram no pulmão direito e esquerdo, respectivamente, indo terminar nos sacos aéreos abdominais. De cada um dos brônquios principais surgem 4 grupos de **brônquios secundários**:

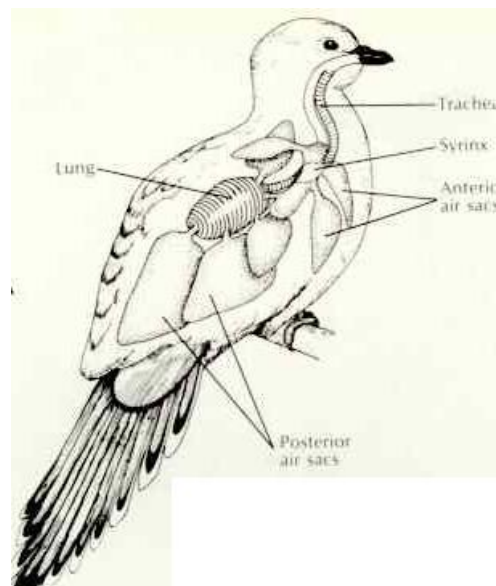
- brônquios secundários medioventrais (4)
- brônquios secundários mediodorsais (8)
- brônquios secundários lateroventrais (8)
- brônquios secundários laterodorsais (25 a 30)

Estes, por sua vez, vão emitir numerosos **parabrônquios**, que se anastomosam uns com os outros. É nestes parabrônquios que se vai processar a hematose, nas expansões dos parabrônquios constituídas pelos capilares aéreos anastomosados por onde passa o ar e que são homólogos dos sacos aéreos dos mamíferos, com a diferença de que neste caso não são a terminação da árvore respiratória, mas estruturas contínuas por onde circula o ar.

A estrutura parabronquiolar costuma dividir-se em duas zonas funcionais, o paleopulmão, mais cranial (relacionado com os sacos aéreos craniais), e o neopulmão, mais caudal (relacionado com os sacos aéreos caudais).

Os sacos aéreos são divertículos de parede muito fina do sistema bronquial, que se estendem para além do pulmão, em estreita relação com outras vísceras, com ossos e músculos.

O galo tem 9 sacos aéreos:



**Figura 15: representação esquemática da distribuição dos sacos aéreos numa ave.**

**saco aéreo cervical** — com uma câmara principal mais divertículos para todas as vértebras cervicais (à exceção do atlas e áxis), as primeiras 5 vértebras torácicas e as 2 primeiras costelas vertebrais; na maioria das espécies permanece par.

**saco aéreo claviclar** — com uma câmara principal mais câmaras laterais com divertículos para o esterno, osso coracóide, 2ª e 3ª costelas esternais e úmero.

**saco aéreo torácico cranial** — par, não tem divertículos

**saco aéreo torácico caudal** — par, não tem divertículos

**saco aéreo abdominal** — par, com um corpo e divertículos, que ventilam o sinsacro e a cintura pélvica, nunca ventilando o fêmur.

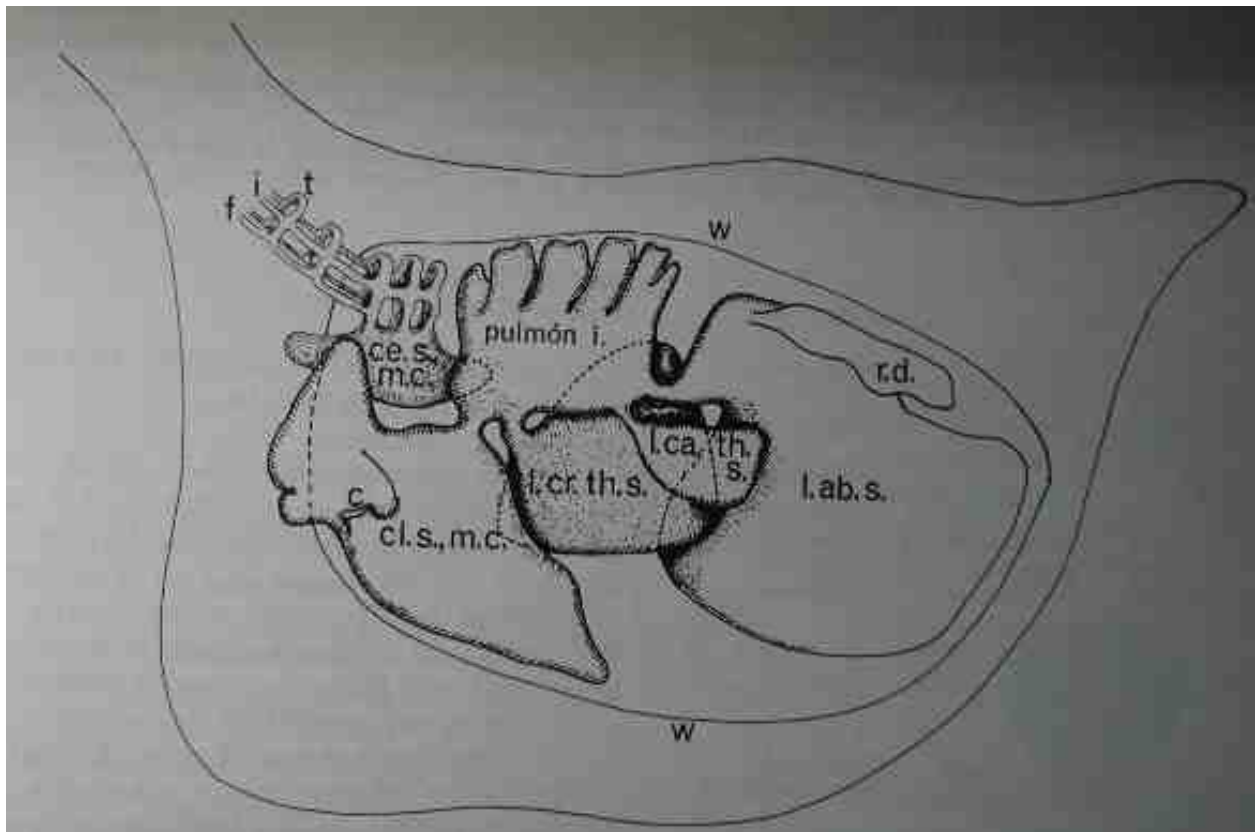


Figura 16: Distribuição dos sacos aéreos no galo e sua relação com os pulmões (adaptado de King, 1998).

Os sacos aéreos têm extrema importância pois além de intervirem na respiração, contribuem para a leveza do corpo da ave (possuem ar quente), descem o centro de gravidade do corpo, com

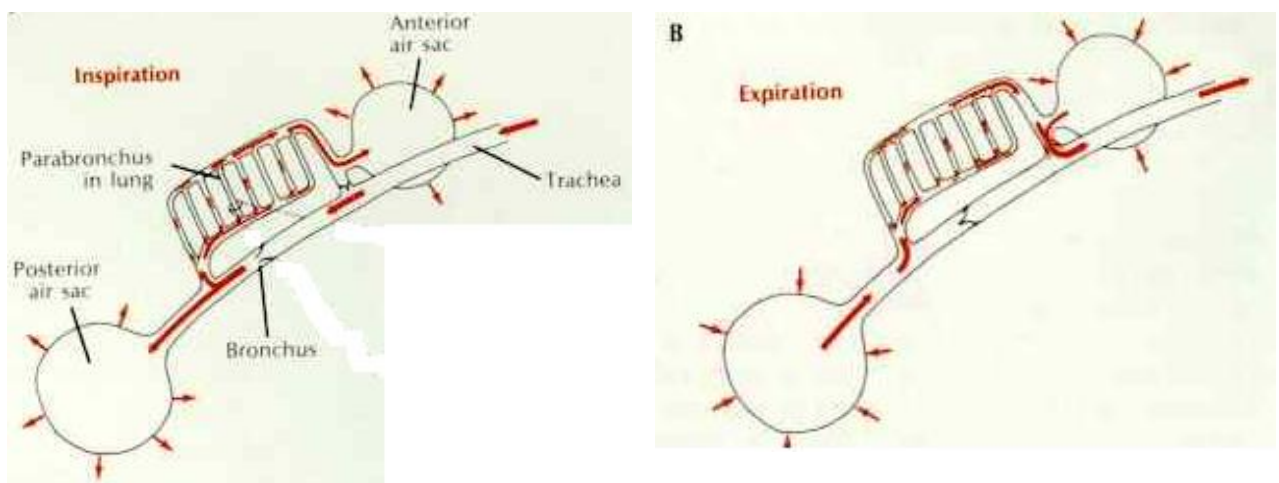


Figura 17: Representação da circulação do ar durante as fases da respiração.

repercussões no equilíbrio. Devido à presença destas estruturas há que ter atenção nas intervenções cirúrgicas pois os sacos aéreos são possível porta de entrada de infecção nas fracturas dos ossos pneumatizados e aquando da abertura da cavidade visceral eles colapsam, dificultando a respiração da ave.

Os sacos aéreos cervical, clavicular e torácico cranial formam um grupo funcional cranial, que está mais relacionado com o paleopulmão e o torácico caudal e os abdominais estão mais relacionados com o neopulmão, formando um grupo funcional caudal.

A respiração é muito simplificada.

**Inspiração:** o ar passa do pulmão para os sacos aéreos; para o grupo cranial passa ar com pouco oxigénio, que já passou no paleopulmão e para o grupo caudal passa o ar fresco.

**Expiração:** os sacos aéreos são comprimidos. Dos sacos craniais o ar sai pela traqueia e dos caudais o ar passa para os parabrônquios neopulmonares.

### 3. Aparelho urinário

O aparelho urinário das aves apresenta diferenças significativas para o dos mamíferos, essencialmente pela ausência de bexiga e pelo facto de os ureteres desembocarem na porção final do intestino (cloaca), estando ausente a uretra.

#### 3.1 Rim

O rim do galo é de consistência mais friável que o dos mamíferos, de cor vermelho acastanhado e situa-se por baixo do sinsacro e dos íleos, estruturas que marcam a superfície dorsal dos órgãos.

O rim (nº 4, Figura 18) está dividido em 3 porções (cranial, média e caudal), pelas artérias ilíaca externa e artéria isquiática. A superfície está coberta de projecções arredondadas que correspondem às superfícies externas dos lóbulos renais que atingem a superfície do rim. Grupos de lóbulos agrupam-se para formar o análogo aos lobos dos mamíferos. Cada lobo drena no interior de um ramo secundário do ureter.

#### 3.2 Ureter

O ureter (nº 8, Figura 18) pode ser dividido em:

**parte renal** — passa ao longo do rim

**parte pélvica** — do rim até à cloaca

A parte renal recebe uma série de tributários do rim. A parte pélvica desemboca no interior da região dorsal do *urodeum* da cloaca.

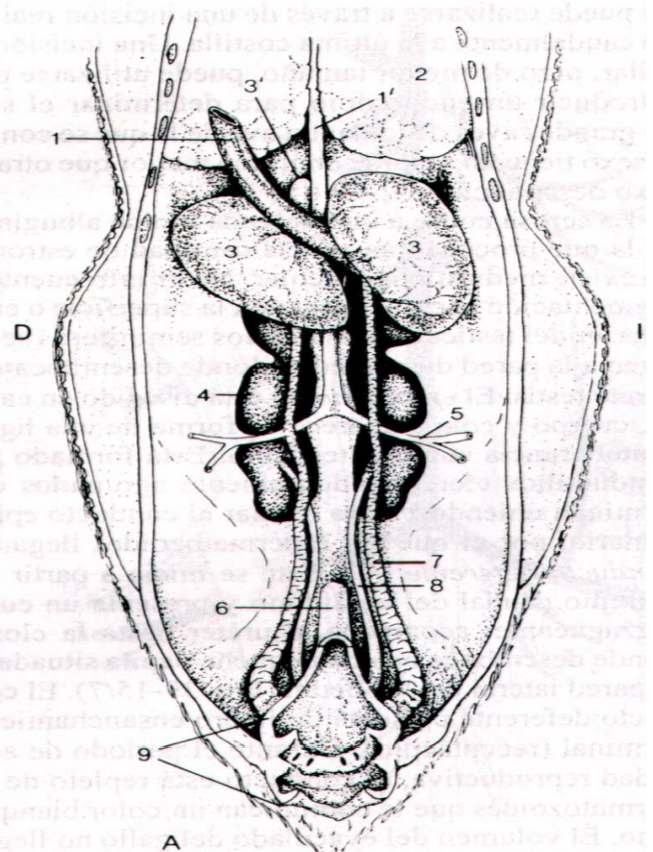


Figura 18: Representação do aparelho genito-urinário de um galo (adaptado de Dyce et al., 1999).

## 4. Aparelho reprodutor masculino

As principais diferenças para os mamíferos são:

- os testículos têm uma posição interna na cavidade visceral (faltando portanto o cordão espermático, a túnica vaginal e o escroto).
- ausência de órgãos sexuais externos (ausência também de prepúcio).
- aumento do tamanho dos testículos na época reprodutiva
- ausência de glândulas anexas
- ausência de uretra

O testículo direito e esquerdo estão situados simetricamente a nível do extremo cranial dos rins (nº 3, Figura 18), relacionados ventralmente com os sacos aéreos abdominais, pró-ventrículo, fígado e intestino. Têm formato de feijão e são relativamente grandes, variando estas dimensões com a época reprodutiva; eles são maiores na época reprodutiva pois servem como reservatório de sémen pelo pequeno desenvolvimento do epidídimo. Também a cor varia, sendo esbranquiçada no período reprodutivo e amarelada no período de muda (período de inactividade).

O **epidídimo** não está dividido em cabeça, corpo e cauda e surge como uma protuberância sobre o testículo; ele é formado por ductos eferentes, muito densamente agrupados que terminalmente se unem para formar o **ducto epididimário**, por onde os espermatozóides chegam ao ducto deferente.

O **ducto deferente** (nº 7, Figura 18) é o principal local de armazenamento de sémen, tendo coloração esbranquiçada na época reprodutiva. Ele tem um percurso sinuoso, acompanha o ureter até à cloaca, onde desemboca numa papila (o **receptáculo do ducto deferente**) situada na parede lateral do urodeum (nº 7, Figura 23).

O **aparelho copulatório** situa-se na extremidade caudal da cloaca e não é visível no estado de repouso. O órgão de copulação está ausente no pombo, é rudimentar no galo e mais desenvolvido no pato e ganso, apresentando nestes últimos uma longitude relativamente grande, o que permite a sua introdução na cloaca da fêmea.

O aparelho copulatório é composto por:

- par de papilas dos ductos deferentes
- par de corpos vasculares
- falo (não protudente)
- par de pregas linfáticas

O **falo** está situado na linha média-ventral do *proctodeum* e é formado por um corpo fálico mediano e por um par de corpos fállicos laterais de maior tamanho. Estes dois corpos fállicos fazem ligeira protrusão, devido ao engurgitamento por linfa proveniente dos corpos vasculares e os dois juntos formam uma goteira ou sulco, que recebe e canaliza o sémen procedente dos ductos deferentes.

Durante a cópula o orifício cloacal inverte-se, expondo o falo para permitir o seu contacto com mucosa da fêmea (“beijo cloacal”).

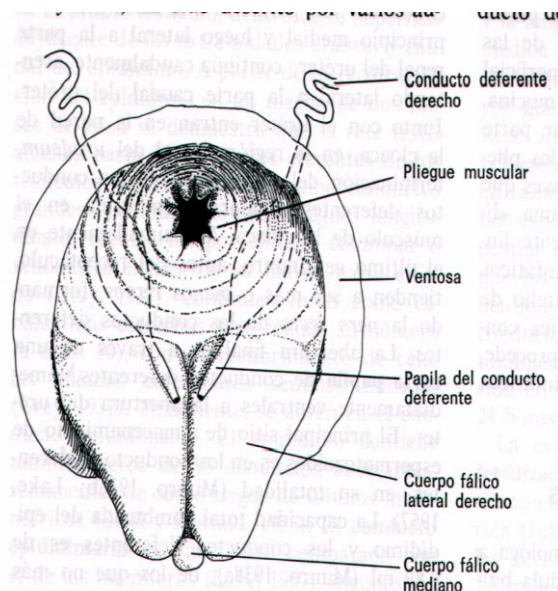


Figura 19: Sistema copulatório de um galo (adaptado de King, 1998c).

Estas estruturas podem ser úteis para proceder à sexagem precoce dos animais por pessoal especializado.

## 5. Aparelho reprodutor feminino

Os órgãos genitais femininos são o **ovário** e o **oviducto**; nas aves em geral o ovário e o oviducto direitos regredem no desenvolvimento embrionário, de modo que no adulto aparecem só como vestigiais, permanecendo funcionais apenas as estruturas do lado esquerdo.

O ovário é responsável pela formação do ovo, ao passo que o oviducto, que nos mamíferos é muito menos desenvolvido (trompa uterina), nas aves estende-se do ovário à cloaca e é responsável pela formação do ovo, adicionando-lhe também neste trajecto alguns dos seus constituintes (nutrientes, membranas e casca); também conduz os espermatozóides até ao oócito para a fecundação.

O ovário esquerdo está situado na porção dorsal da cavidade visceral, em contacto com a porção cranial do rim esquerdo. No adulto em actividade sexual o ovário tem um aspecto de cacho de uvas (Figura 21), devido à quantidade de folículos existentes à superfície do órgão (podem ser contados até 2500 oócitos), e a presença de folículos de maior tamanho, que se encontram suspensos por um pedículo e que são formados por um oócito e rodeados por uma parede muito vascularizada.

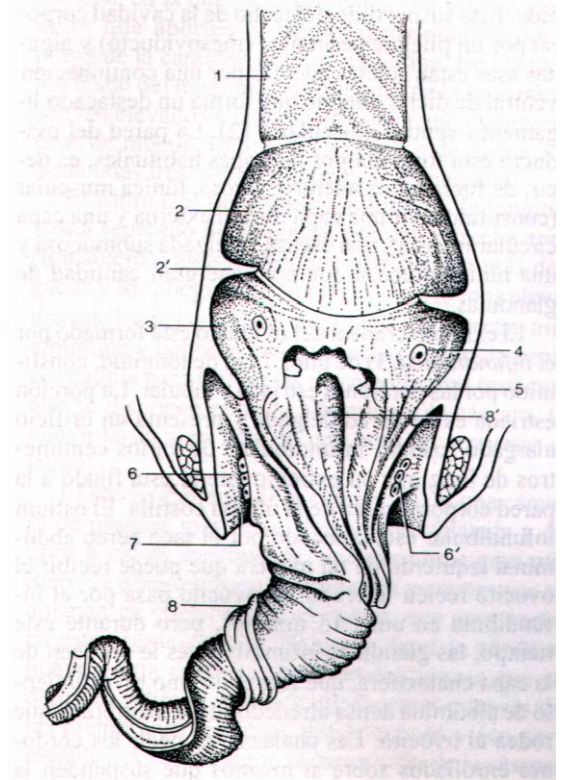
O oviducto pode ser dividido em 5 regiões (Figura 21 e Figura 22):

- infundíbulo
- magno
- istmo
- útero
- vagina

O **infundíbulo** é formado por uma zona estriada em forma de funil e uma zona tubular. A zona estriada apresenta uma abertura larga que é o óstio infundibular, o qual recebe o oócito recém libertado. O ovo leva aproximadamente 15 minutos a atravessar o infundíbulo, onde lhe é adicionada uma membrana calazífera.

O **magno** é a porção mais longa do oviducto e forma numerosas ansas espiraladas, apresentando na mucosa várias pregas que contêm as glândulas que adicionam grande quantidade de albúmen ao ovo durante a sua passagem, que demora cerca de 3 horas. É aqui também que se formam as calazas.

O **istmo** é curto e com um pequeno diâmetro. Tem paredes finas, com algumas pregas e durante a passagem do ovo, que demora cerca de 1 hora, é-lhe adicionada aqui mais albumina e

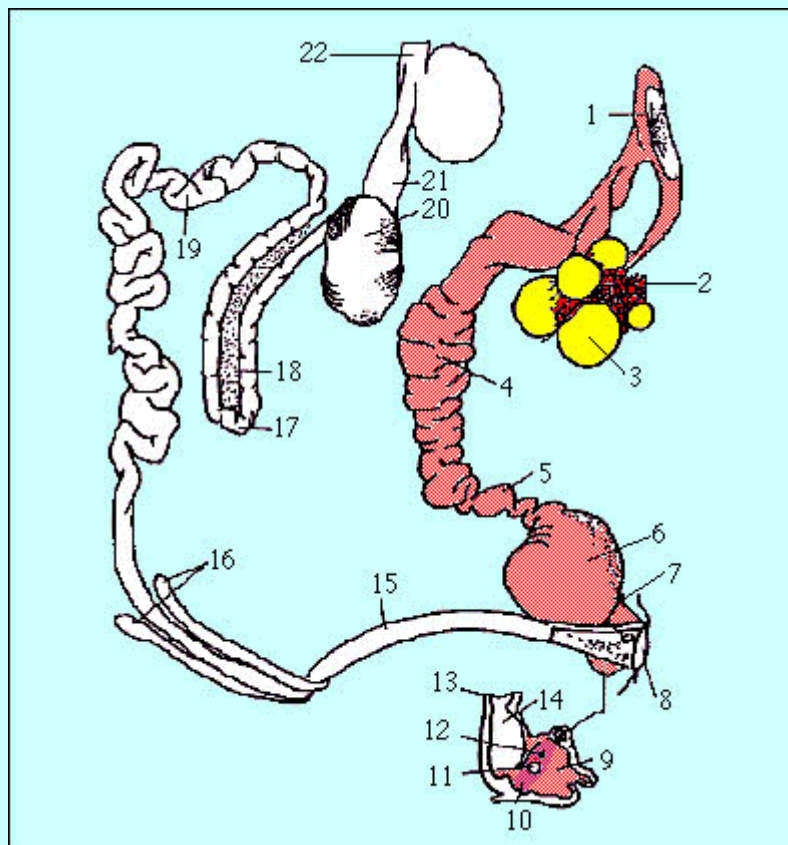


**Figura 20: Cloaca de um pato macho. Notar o extremo desenvolvimento do falô que em erecção faz protrusão da cloaca. Vista dorsal (adaptado de Dyce *et al.*, 1999).**

uma substância que rapidamente coagula para formar as membranas testáceas que existem entre a albumina e a casca.

O **útero** é uma estrutura relativamente curta mas larga, com forma de saco, na qual o ovo permanece durante bastante tempo (20 horas), e onde lhe são adicionadas soluções aquosas (uma vez que as membranas testáceas são permeáveis) e depois a casca, os pigmentos que lhe dão cor e finalmente uma capa dura que cobre todo o ovo que é a cutícula.

A última porção corresponde à **vagina**, que é uma zona em forma de S, com uma musculatura bem desenvolvida e por onde passa rapidamente o ovo durante a postura. A união com o útero apresenta o esfíncter da vagina, junto ao qual se encontram as criptas das glândulas vaginais, que se supõe sejam o local de armazenamento de espermatozóides (a capacidade de fertilização após a cópula permanece durante 10 a 14 dias, pelo armazenamento de espermatozóides nesta zona).

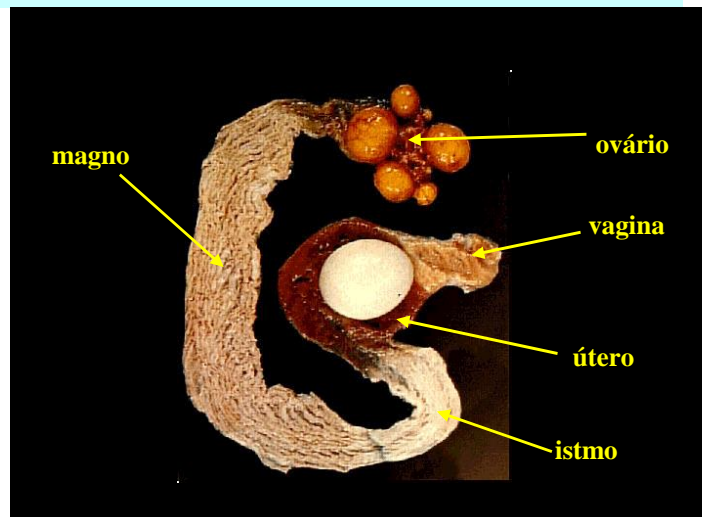


1. infundíbulo
2. ovário
3. folículo
4. magno
5. istmo
6. útero
7. vagina
8. cloaca
9. *proctodeum*
10. *urodeum*
11. abertura do oviducto
12. abertura dos ureteres
13. cólon
14. *coprodeum*

Figura 21: Esquema do aparelho reprodutor de uma galinha.

Aquando da postura (saindo primeiro o polo obtuso do ovo), o orifício vaginal faz protrusão através do orifício cloacal, reduzindo ao mínimo a conspurcação com fezes.

Figura 22: Aparelho reprodutor da galinha com indicação das zonas de formação do ovo.





## 5.1 Cloaca

A cloaca é um órgão comum aos aparelhos digestivo, urinário e genital e consiste de 3 compartimentos: *coprodeum*, *urodeum* e *proctodeum*.

O *coprodeum*, a porção mais cranial e a maior é onde se acumulam as fezes e é separado do cólon por uma prega anular semelhante a um esfíncter.

A porção seguinte, o *urodeum*, é a mais curta e é separada dos dois outros compartimentos por 2 pregas: a prega coprourodeal e a prega urodeoproctodeal. Os orifícios de abertura dos ureteres encontram-se na parede dorsolateral do urodeum, por cima das papilas onde desembocam os ductos deferentes no macho; na fêmea o oviducto esquerdo abre-se ventrolateralmente ao ureter esquerdo, por um fenda larga. No macho existe no urodeum o corpo vascular, que aporta linfa para promover a intumescência na ereção do pênis.

O *proctodeum* é a porção mais caudal da cloaca e termina no orifício cloacal. Apresenta na linha média dorsal a abertura da bolsa cloacal, ou bolsa de *Fabricius*, que constitui uma acumulação de tecido linfóide com funções imunológicas semelhantes às do timo, daí que seja maior no jovem e depois regrida. Caudalmente a esta bolsa encontram-se as glândulas proctodeais dorsais (glândulas mucosas com tecido linfóide) e as glândulas proctodeais laterais, mais discretas.

A abertura da cloaca faz-se por uma fenda horizontal ampla, com lábios dorsal e ventral, que em repouso estão invertidos no interior da cavidade do *proctodeum*. No macho a crista do lábio ventral sustenta o pênis não protudente, podendo fazer-se a eversão deste lábio para sexagem dos pintos, pela observação do falo.

## 5.2 Anatomia do ovo

### 5.2.1 Disco germinativo, blastidisco, cicatrícula ou galadura

Esta estrutura e a gema branca imediatamente adjacente são menos densos que o restante da gema, pelo que se localiza dorsalmente. A parte inferior do blastodisco repousa num cone invertido de gema branca: o disco da látebra. No ovo fecundado denomina-se **blastoderma**.

### 5.2.2 Gema

A gema está suspensa mais ou menos no centro do ovo pelas **chalazas**, que podem rodar em torno do eixo maior do ovo. É composta por camadas concêntricas de vitelo branco e amarelo, este último composto por carotenóides, daí a sua cor; dipõem-se geralmente em 6 camadas de cada. No centro existe a látebra, que é unida por um pedículo ao disco da látebra. Em termos de

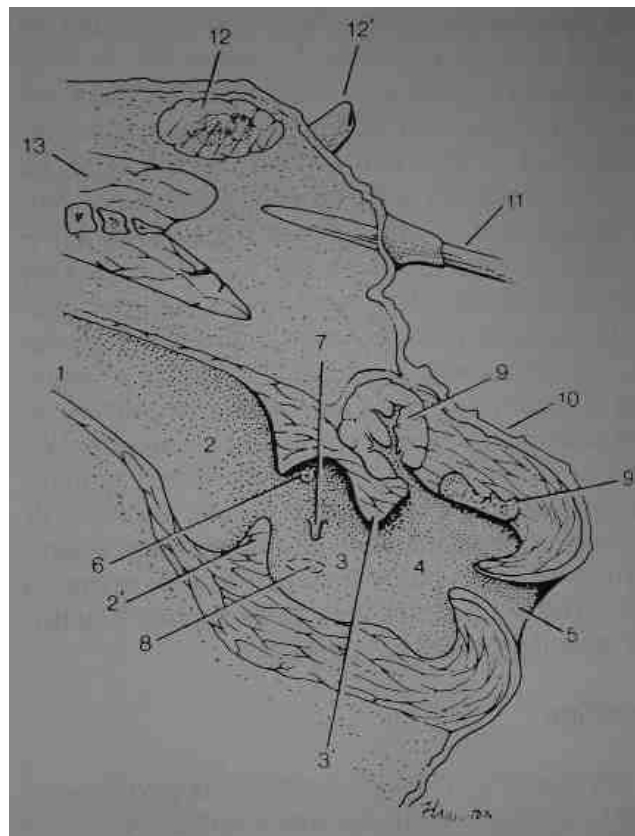


Figura 23: cloaca de um galináceo (adaptado de Dyce *et al.*, 1999). 1) cólon; 2) coprodeum; 2') prega uroproctodeal; 3) coprodeum; 3') prega uroproctodeal; 4) proctodeum; 5) orifício cloacal; 6) abertura do ureter; 7) papila do ducto deferente; 8) abertura do oviducto; 9) glândula proctodeal dorsal; 10) pele; 11) pena da cauda; 12) glândula uropigean) 13) músculos.

composição a gema branca tem 2 vezes mais proteína que gordura e a gema amarela tem 2 vezes mais gordura que proteína.

### 5.2.3 Membrana da gema ou oolema

- remanescente do citolema do ovo
- membrana perivitelina
- membrana contínua
- membrana extravitelina

### 5.2.4 Albúmen (ou clara)

**2 chalazas** — são espessamentos do albúmen, em forma de saca-rolhas e são formadas no trajecto espiralado do oviducto; a chalaza do polo agudo é maior. São as chalazas que permitem manter a gema no centro do ovo.

**camada chalazífera** — é uma camada fina de albúmen denso que circunda a camada extravitelina da membrana da gema.

**camada líquida interna** — circunda a camada chalazífera e é composta por albúmen fluído.

**camada densa média** — constitui cerca de 60% do total de albúmen e insere-se na membrana interna da casca pelo ligamento do albúmen.

**camada líquida externa** — fluído viscosa que circunda a camada densa, com excepção dos ligamentos do albúmen.

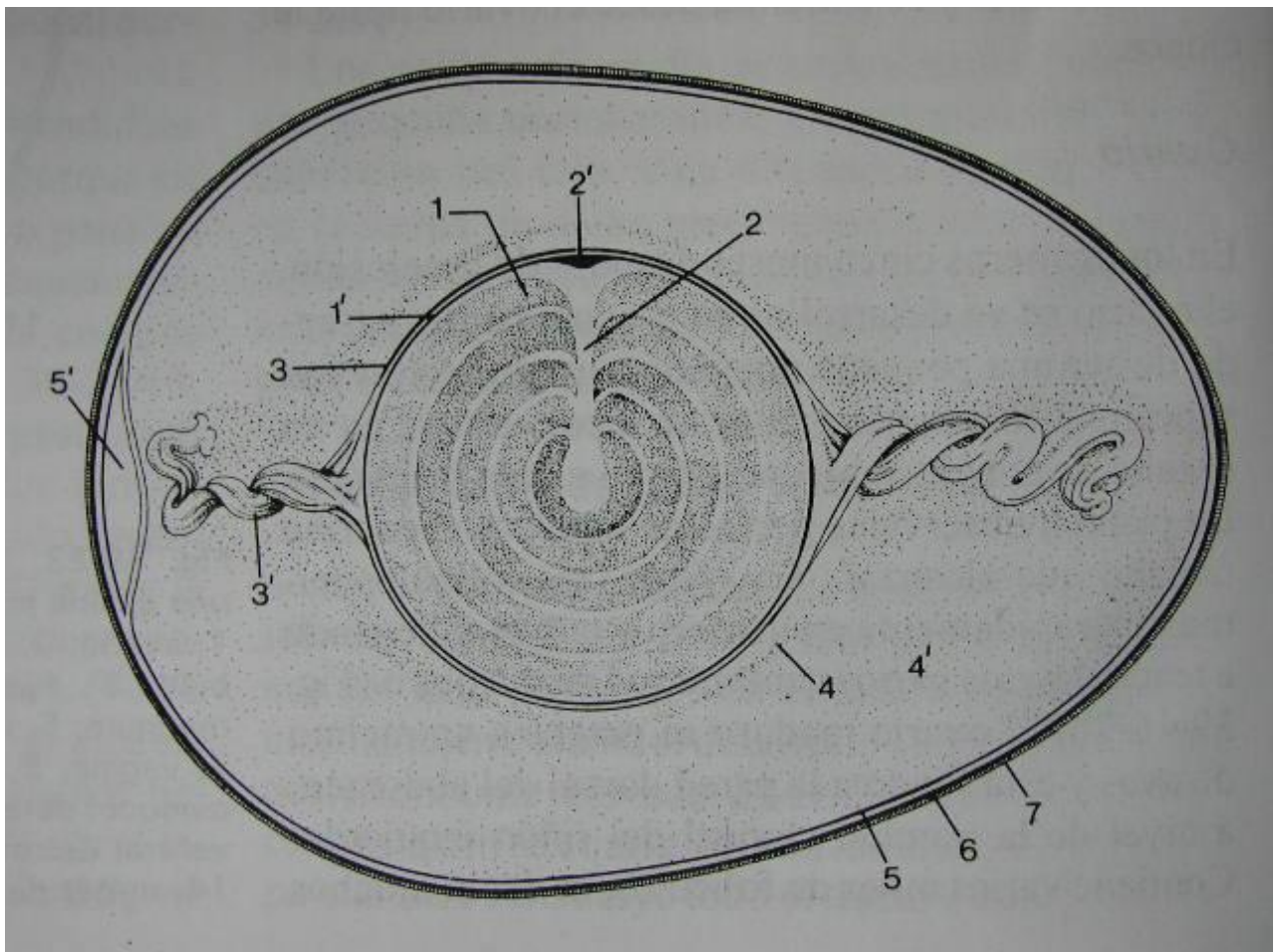


Figura 24: Anatomia do ovo (adaptado de Dyce *et al.*, 1999). 1) vitelo; 1') membrana vitelina; 2) látebra; 2') blstodisco; 3) membrana chalazífera; 4, 4') albumina clara e densa; 5) membranas testáceas interna e externa; 5') câmara de ar; 6) casca; 7) cutícula.

### 5.2.5 *Membranas da casca*

**membrana interna da casca** — nos dois polos está fundida com a camada média densa do albúmen para formar os ligamentos do albúmen. A sua superfície externa está unida ao interior da membrana externa, excepto no polo maior, formando aqui a câmara de ar, a qual permite que o embrião respire; esta câmara de ar é também muito importante para a inspecção do ovo porque o seu tamanho não deve ser superior a 5 mm (pode indicar mau armazenamento ou ovo velho).

**membrana externa da casca** — está intimamente inserida na casca.

### 5.2.6 *Casca do ovo*

É uma estrutura calcárea, dura e lisa, que é atravessada por cerca de 7500 canalículos finos (poros) que permitem as trocas gasosas com o exterior do ovo.

### 5.2.7 *Cutícula*

É a porção mais externa do ovo, é transparente e resistente e cobre toda a casca, tapando os poros e deste modo impede a entrada de bactérias, apesar de permitir as trocas gasosas; daí o perigo de lavagem dos ovos, que remove esta camada.

## 6. Bibliografia

- Dyce, K.M., Sack, W.O., Wensing, C.J.G. (1999). *Anatomía Veterinaria*. 2ª edición, McGraw-Hill Interamericana, Mexico.
- Feduccia, A. (1998). Osteología de las aves. *In: Sisson y Grossman Anatomia de los Animales Domesticos*, Robert Getty. 5<sup>th</sup> edition, Masson SA, Barcelona.
- International Committee on Avian Anatomical Nomenclature (1993). *Handbook of avian anatomy: Nomina Anatomica Avium – 2<sup>nd</sup> edition*. Editors: King, J.J., Baumel, A.S., Breazile, J.E., Evans, H.E., Berg, J.C.V. Publications of the Nuttall Ornithological Club, Cambridge.
- Kent, G.C., Miller, L. (1996). *Comparative Anatomy of the Vertebrates*. 8<sup>th</sup> edition, WCB McGraw-Hill, Boston.
- King, A.S. (1998a). Aves – Introducción. *In: Sisson y Grossman Anatomia de los Animales Domesticos*, Robert Getty. 5<sup>th</sup> edition, Masson SA, Barcelona.
- King, A.S. (1998b). Sistema respiratorio de las aves. *In: Sisson y Grossman Anatomia de los Animales Domesticos*, Robert Getty. 5<sup>th</sup> edition, Masson SA, Barcelona.
- King, A.S. (1989c). Sistema urogenital de las aves. *In: Sisson y Grossman Anatomia de los Animales Domesticos*, Robert Getty. 5<sup>th</sup> edition, Masson SA, Barcelona.
- McLelland, J. (1998). Sistema digestivo de las aves. *In: Sisson y Grossman Anatomia de los Animales Domesticos*, Robert Getty. 5<sup>th</sup> edition, Masson SA, Barcelona.
- Schwarze, E., Schröder, L. (1970). *Compendio de Anatomia Veterinaria – Anatomia de las aves (tomo V)*. Editorial Acribia, Zaragoza.